

МЕДИЦИНСКАЯ ВИЗУАЛИЗАЦИЯ

Официальный печатный орган Российского общества рентгенологов и радиологов
Общества специалистов по лучевой диагностике
Московского регионального отделения
Российского общества рентгенологов и радиологов



Medical Visualization

2018, том 22, №2

Журнал включен ВАК РФ в перечень ведущих рецензируемых научных журналов и изданий,
в которых должны быть опубликованы основные научные результаты диссертации
на соискание ученой степени доктора и кандидата наук

Издатель: ООО “Видар”

Главный редактор член-корреспондент РАН, профессор Г.Г. Кармазановский

Первый заместитель главного редактора профессор Н.В. Нуднов

Заместитель главного редактора проф. А.И. Громов

Заместитель главного редактора — координатор проектов к.м.н. С.Ю. Ким

Редакционная коллегия:

Е.А. Ахметов, профессор
А.В. Араблинский, профессор
А.В. Борсуков, профессор
М.В. Вишнякова, профессор
Б.И. Долгушин, академик РАН
А.В. Зубарев, профессор
П.М. Котляров, профессор
М.В. Кротенкова, д.м.н.
А.Б. Лукьянченко, профессор
С.П. Морозов, профессор

Л.П. Орлова, профессор
С.П. Прокопенко, к.м.н.
И.Н. Пронин, академик РАН
А.Ш. Ревшвили, академик РАН
Н.И. Рожкова, профессор
В.Е. Сеницын, профессор
Ю.А. Степанова, д.м.н.
(ответственный секретарь)
С.К. Терновой, академик РАН
И.Е. Тимина, д.м.н.

И.Е. Тюрин, профессор
В.Ю. Усов, профессор
В.П. Харченко, академик РАН
М.Х. Ходжибеков, профессор
А.Л. Хохлов, член-корр. РАН
В.В. Цвиркун, профессор
В.М. Черемисин, профессор
А.И. Щёголев, профессор
А.Л. Юдин, профессор

Редакционный совет:

Л.А. Ашрафян, академик РАН (Москва, Россия)
N. Gourtsoyiannis, профессор (Афины, Греция)
В.Д. Завадовская, профессор (Томск, Россия)
Ю.Т. Игнатъев, профессор (Омск, Россия)
А.И. Икрамов, профессор (Ташкент, Узбекистан)
F. Caseiro-Alves, профессор (Коимбра, Португалия)

G.P. Krestin, профессор (Роттердам, Нидерланды)
Р.И. Рахимжанова, профессор (Астана, Казахстан)
R. Rienmuller, профессор (Грац, Австрия)
Т.Н. Трофимова, профессор (Санкт-Петербург, Россия)
W. Schima, профессор (Вена, Австрия)

По вопросам публикации обращаться по адресу: karmazanovsky@ixv.ru,
тел.: (499) 237-37-64, 237-04-54, 109028 Москва, а/я 16 (Григорий Григорьевич Кармазановский)

“МЕДИЦИНСКАЯ ВИЗУАЛИЗАЦИЯ” – публикуется ООО “Видар”

С содержанием, аннотациями, электронной версией некоторых статей
и архивом журнала вы можете ознакомиться на сайте www.vidar.ru

<http://vk.com/VIDARbooks> <https://www.facebook.com/VIDARpress>

Подписаться на наш журнал вы можете в любом отделении связи
(каталог Роспечати, раздел “Здравоохранение. Медицина”),
а также в издательстве ООО “Видар”

Материалы этого издания не могут воспроизводиться ни в какой форме
без письменного разрешения.

Редактирование Т.И. Луковская
Художники О.А. Рыченкова, А.И. Морозова
Верстка Ю.А. Кушель

“МЕДИЦИНСКАЯ ВИЗУАЛИЗАЦИЯ”

© 2018 ООО “Видар”,

все права сохраняются.

MEDICAL VISUALIZATION

Official press organ of the Russian Society of Roentgenologists and Radiologists,
the Society of specialists in X-ray diagnostics, Moscow regional department
of the Russian Society of Roentgenologists and Radiologists



Медицинская визуализация

2018, V. 22, N2

The journal is included in the list of leading peer-reviewed scientific journals and publications recommended by Higher Attestation Commission (VAK) of Russian Federation for publishing the works required for academic degrees

Publisher: Vidar Ltd.

Editor-in-Chief Professor Grigory G. Karmazanovsky
Corresponding Member of the Russian Academy of Sciences

First Deputy Editor Professor N.V. Nudnov

Deputy Chief Editor Professor A.I. Gromov

Deputy Chief Editor S.Yu. Kim, Ph.D.

Editorial Board:

E.A. Akhmetov, Ph.D., Professor
A.V. Arablinsky, Ph.D., Professor
A.V. Borsukov, Ph.D., Professor,
M.V. Vishnjakova, Ph.D., Professor
B.I. Dolgushin, Academician
A.V. Zubarev, Ph.D., Professor
P.M. Kotliarov, Ph.D., Professor
M.V. Krotenkova, Ph.D., Professor
A.B. Lukyanchenko, Ph.D., Professor
S.P. Morozov, Ph.D., Professor

L.P. Orlova, Ph.D., Professor
S.P. Prokopenko, Ph.D., Professor
I.N. Pronin, Academician
A.Sh. Revishvili, Academician
N.I. Rozhkova, Ph.D., Professor
V.E. Sinitsyn, Ph.D., Professor
Yu.A. Stepanova, Ph.D., Professor
(Executive Secretary)
S.K. Ternovoy, Academician
I.E. Thimina, Ph.D., Professor

I.E. Tyurin, Ph.D., Professor
V.Yu. Usov, Ph.D., Professor
V.P. Kharchenko, Academician
M.H. Khodjibekov, Ph.D., Professor
A.L. Khokhlov, Corresponding Member
of RAS
V.V. Tsvirkun, Ph.D., Professor
V.M. Cheremisin, Ph.D., Professor
A.I. Shchegolev, Ph.D., Professor
A.L. Yudin, Ph.D., Professor

Editorial Council:

L.A. Ashrafyan, Academician (Moscow, Russia)
N. Gourtsoyiannis, Professor (Athens, Greece)
V.D. Zavadovskaya, Professor (Tomsk, Russia)
Yu.T. Ignatieff, Professor (Omsk, Russia)
A.I. Ikramov, Professor (Tashkent, Uzbekistan)
F. Caseiro Alves, Professor (Coimbra, Portugal),

G. Krestin, Professor (Rotterdam, Netherlands)
R.I. Rakhimzhanova, Professor (Astana, Kazakhstan)
R. Rienmuller, Professor (Graz, Austria)
T.N. Trofimova, Professor (St. Petersburg, Russia)
W. Schima, Professor (Vienna, Austria)

For inquiries relating to the publication, please contact: karmazanovsky@ixv.ru,
Phone: +7 (499) 237-37-64, 237-04-54, 109028 Moscow, P.O.B. 16. Grigory G. Karmazanovsky

“Medical Vizualization” is published by Vidar Ltd.

**The content, annotations, on-line version of some of the articles
and publications archive are available on our website www.vidar.ru**
B <http://vk.com/VIDARbooks> **f** <https://www.facebook.com/VIDARpress>

You can subscribe to the journal at any post office
(Rospechat catalogue, section “Public Health. Medicine”)
and in the publishing house “Vidar” Ltd.

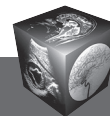
Editing T.I. Lukovskaya
Designer O.A. Rychenkova, A.I. Morosova
Prepress Yu.A. Kushel

No part of this copyrighted work may be reproduced,
modified or distributed, without the prior written permission

“MEDICAL VIZUALIZATION”

© 2018 Vidar Ltd.

All rights reserved



Содержание

Голова и шея

- 7** Контрастная МРТ с эффектом переноса намагниченности в диагностике метастатического поражения головного мозга
Ермакова А.А., Бородин О.Ю., Санников М.Ю., Коваль С.Д., Усов В.Ю.
- 18** Псевдопрогрессия у больного с анапластической эпендимомой после лучевой терапии
Нуднов Н.В., Желудкова О.Г., Мнацаканова И.В., Сидорова Е.В., Подоксенова Т.В., Шевцов А.И.

Грудная полость

- 25** Чреспищеводная эхокардиография: методика, показания, возможности
Кадырова М.В., Ильина М.В., Арбекова П.В., Степанова Ю.А.
- 47** Неинвазивная оценка фракционного резерва кровотока у пациентов с ишемической болезнью сердца по данным компьютерной томографии: первые результаты клинического применения. Сравнение с данными инвазивного измерения
Першина Е.С., Синецын В.Е., Мершина Е.А., Архипова И.М., Семитко С.П., Иванов В.А.
- 56** МРТ с парамагнитным контрастным усилением в структурно-временной оценке повреждения миокарда при остром инфаркте и догоспитальной тромболитической терапии
Усов В.Ю., Вышлов Е.В., Мочула О.В., Ярошевский С.П., Алексеева Я.В., Каредва С.А., Баев А.Е., Бахметьева Т.А., Рябов В.В., Беличенко О.И.
- 70** Роль предоперационной рентгенологической оценки бронхоплеврального свища при выполнении трансстернальной окклюзии культи главного бронха
Печетов А.А., Грицюта А.Ю., Давыденко П.И.

- 77** МР-визуализация при синингомиелии, ассоциированной с адгезивной арахнопатией
Карпов О.Э., Бронев О.Ю., Китаев В.М., Ветшев П.С., Зуев А.А., Филиппов Ю.А.

Брюшная полость

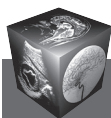
- 84** Малигнизированная гепатоцеллюлярная аденома у мужчины
Ломовцева К.Х., Гальчина Ю.С., Глотов А.В., Калинин Д.В., Чжао А.В., Коваленко Ю.А., Кармазановский Г.Г.
- 94** Истинные кисты селезенки у близнецов
Степанова Ю.А., Ионкин Д.А., Алимурзаева М.З., Глотов А.В.
- 102** Изолированное метастатическое поражение селезенки у пациентки с эстезионейробластомой
Антохова И.А., Медведева Б.М., Лукьянченко А.Б.

Малый таз

- 108** Место эмболизации артерий простаты в лечении доброкачественной гиперплазии предстательной железы
Душкова Д.В., Васильев Ю.А., Мельник К.П., Ухов С.А.
- 117** Метастазирующий интравенозный лейомиоматоз
Ядренцева С.В., Нуднов Н.В.

Информация

- 127** К 80-летию со дня рождения Акрама Акмаловича Фазылова



Contents

Head and Neck

- 7 **Contrast-enhanced MRI with magnetization transfer effect in the imaging of brain metastatic lesions**
Ermakova A.A., Borodin O.Yu., Sannikov M.Yu., Koval S.D., Usov V.Yu.

- 18 **Pseudoprogression in a patient with anaplastic ependymoma after radiation therapy**
Nudnov N.V., Zheludkova O.G., Mnatsakanova I.V., Sidorova E.V., Podoksenova T.V., Shevtsov A.I.

Thorax

- 25 **Transesophageal echocardiography: methodology, indications, opportunities**
Kadyrova M.V., Ilyina M.V., Arbekova P.V., Stepanova Yu.A.
- 47 **Non-invasive FFR derived from standard acquired coronary computed tomography angiography (CTA) datasets (FFRCT) for the diagnosis of myocardial ischemia in patients with coronary artery disease (CAD): first data of clinical use. Comparison with invasive measurement**
Persheina E.S., Sinitsin V.E., Merzhina E.A., Arkhipova I.M., Semitko S.P., Ivanov V.A.
- 56 **Contrast-enhanced MRI in time-structure analysis of myocardial damage in acute infarction and early prehospital thrombolytic therapy**
Usov V.Yu., Vyshlov E.V., Mochula O.V., Yaroshevsky S.P., Alekseeva Ya.V., Karedva S.A., Baev A.E., Bakhmetyeva T.A., Ryabov V.V., Belichenko O.I.
- 70 **Preoperative radiologic evaluation of broncho-pleural fistula as preparation for transsternal main bronchial stump occlusion**
Pechetov A.A., Gritsiuta A.Yu., Davydenko P.I.

- 77 **MR-visualization in patients with syringomyelia associated with adhesive arachnopathy**
Karpov O.E., Bronov O.Yu., Kitaev V.M., Vetshev P.S., Zuev A.A., Filippov Yu.A.

Abdomen

- 84 **Hepatocellular adenoma with malignant transformation in male patient**
Lomovtseva K.Kh., Gal'china Yu.S., Glotov A.V., Kalinin D.V., Chzhao A.V., Kovalenko Yu.A., Karmazanovsky G.G.
- 94 **True cysts of the spleen in twins**
Stepanova Yu.A., Ionkin D.A., Alimurzaeva M.Z., Glotov A.V.
- 102 **Isolated splenic metastasis in a patient with esthesioneuroblastoma**
Antyukhova I.A., Medvedeva B.M., Lukyanchenko A.B.

Small pelvis

- 108 **The place of prostate artery embolization in a treatment for benign prostate hyperplasia**
Dushkova D.V., Vasilev Yu.A., Melnik K.P., Ukhov S.A.
- 117 **Clinical case of metastatic intravenous leiomyomatosis**
Yadrentseva S.V., Nudnov N.V.

Information

- 127 **To the 80 anniversary since the birth of Akram Akmalovich Fazylov**

ООО "Видар"

109028 Москва, а/я 16.
Контакты: тел./факс (495) 589-86-60; 768-04-34.
e-mail: karmazanovsky@ixv.ru;
url: <http://www.vidar.ru>

Свидетельство о регистрации средства
массовой информации ПИ № ФС 77-21017 от 12.05.05 г.
Формат 60 × 90 1/8. Печ. л. 18. Тираж 1500 экз.