



# АЛГОРИТМ ЛЕЧЕНИЯ БОЛЬНЫХ С ПОСЛЕДСТВИЯМИ ПЕРВИЧНО-НЕОСЛОЖНЕННОЙ ТРАВМЫ ШЕЙНОГО ОТДЕЛА ПОЗВОНОЧНИКА

И.А. Норкин, А.А. Чехонацкий, В.Г. Нинель  
Саратовский НИИ травматологии и ортопедии

**Цель исследования.** Разработка алгоритма диагностики и тактики лечения пациентов с последствиями первично-неосложненной травмы позвоночника.

**Материал и методы.** Проведено комплексное обследование 97 пациентов с клиникой радикулопатии на фоне посттравматических изменений в позвоночнике. Для уточнения патогенетической ситуации пациентам выполнялись обзорные, функциональные и 3/4 рентгенограммы, позитивные миелограммы, КТ, МРТ, электронейромиографические исследования. Шейная позитивная миелография была выполнена 61 пациенту, КТ шейного отдела спинного мозга — 74. Дополнительно выполнено МРТ-исследование шейного отдела спинного мозга 85 больным.

**Результаты.** У 42 пациентов обнаружена деформация позвоночного столба I степени, у 55 — II и III степени. Сопоставление клинко-рентгенологических данных показало, что у 35 (63,6 %) больных с неустраненной деформацией позвоночного канала II и III степени имелись выраженные клинические признаки миелопатии, у 20 (36,4 %) — болевые и корешковые синдромы. В то же время среди 42 пациентов с деформацией позвоночника I степени признаки миелопатии и болевые и корешковые синдромы обнаружены в 19,2 и 80,8 % случаев соответственно. Сопоставление клинических симптомов и данных инструментальных методов обследования позволило разработать алгоритм диагностики и тактики лечения пациентов с последствиями первично-неосложненной травмы шейного отдела позвоночника. Степень угловой деформации позвоночного канала была одним из главных критериев, положенных нами в основу предлагаемой схемы диагностики.

**Заключение.** Разработанный алгоритм диагностики рефлекторных и компрессионных синдромов шейной миелопатии позволяет выбрать правильную тактику лечения пациентов с последствиями первично-неосложненной травмы позвоночника.

**Ключевые слова:** шейный отдел, травма, последствия, диагностика, лечение.

TREATMENT ALGORITHM FOR PATIENTS  
WITH CONSEQUENCES OF PRIMARILY  
UNCOMPLICATED TRAUMA  
OF THE CERVICAL SPINE

I.A. Norkin, A.A. Chekhonatsky, V.G. Ninel

**Objective.** To develop an optimal algorithm of diagnostics and treatment of patients with consequences of primarily uncomplicated trauma of the cervical spine.

**Material and Methods.** Ninety seven patients with clinical symptoms of radiculopathy associated with posttraumatic changes in the spine were examined. To clear pathogenetic diagnosis the plain, functional, and 3/4 radiographs were taken added by positive myelograms, CT, MRI, and electroneuromyographic studies. Cervical positive myelography was performed in 61 patients, CT of the cervical spinal cord — in 74. Additional MRI study of the cervical spinal cord was performed in 85 patients.

**Results.** Grade I deformation of the spinal column was detected in 42 patients, grade II and III — in 55 patients. Comparison of clinical and radiological findings showed that of patients with uncorrected grade II and III deformity of the spinal canal 35 patients (63.6 %) had marked signs of myelopathy, and 20 (36.4 %) had pain and radicular syndromes. At the same time among 42 patients with grade I deformity the signs of myelopathy and the pain and radicular syndromes were observed in 19.2 % and 80.8 % of cases, respectively. Comparison of clinical signs and instrumental examination findings allowed to develop an algorithm of diagnostic and treatment of patients with consequences of primarily uncomplicated trauma of the cervical spine. The degree of angular deformity of the spinal canal was one of the key factors which form the basis of the suggested diagnostic scheme.

**Conclusion.** The developed procedure for diagnosis of reflexory and compression syndromes of cervical myelopathy allows to select the proper treatment of patients with consequences of primarily uncomplicated spinal trauma.

**Key Words:** cervical spine, trauma, consequences, diagnostics, treatment.

Hir. Pozvonoc. 2007;(1):8–12.

Общепризнанно, что одновременная травма шейного отдела позвоночника и спинного мозга является одной из наиболее тяжелых форм сочетанной травмы, поэтому ей уделяют большое внимание исследователи и практические врачи [2, 4, 7]. Однако совершенно другая ситуация возникает в случаях, когда у пострадавших неврологическая симптоматика первоначально отсутствует или она настолько минимальна, что остается незамеченной. Часто таким больным уделяется не столь серьезное внимание, которое они заслуживают [6, 9].

Между тем установлено, что сама по себе неустранимая деформация шейного отдела позвоночника в последующем может явиться причиной развития спинальных осложнений, поэтому в настоящее время важная роль отводится современным методам диагностики – КТ, МРТ, позитивной миелографии, изолированной или совмещенной с КТ, электронейромиографии [2, 3, 5].

К сожалению, широкое внедрение КТ и МРТ в клиническую практику в достаточной мере не сопровождается параллельным изучением их возможностей в интерпретации клинических синдромов при поражении спинного мозга на шейном уровне. Возникающие при этом разночтения в интерпретации клинических симптомов и данных, полученных в процессе лучевой диагностики, часто ведут к неправильному выбору тех или иных лечебных мероприятий. Особенно важны точные диагностические сведения для больных с начальными клиническими признаками заинтересованности спинного мозга. При этих симптомах с помощью инструментальных методов обследования необходимо решить следующие задачи: уточнить конкретную патогенетическую ситуацию, оценить функциональное состояние сегментарного аппарата спинного мозга и осуществить дифференциальную диагностику причины развития шейной миелопатии.

Для успешного лечения больных с шейной миелопатией чрезвычайно

важным является выявление той этиопатогенетической ситуации, которая привела к формированию клинической симптоматики [1, 8].

Цель нашего исследования – разработка алгоритма диагностики и тактики лечения пациентов с последствиями первично-неосложненной травмы позвоночника.

### Материал и методы

Проведено комплексное обследование 97 пациентов: 59 (60,8 %) мужчин и 38 (39,2 %) женщин в возрасте от 26 до 64 лет; средний возраст –  $43,4 \pm 1,2$  года) с радикуло- и миелопатией на фоне посттравматических изменений в позвоночнике. У 76 (78,4 %) пациентов сроки, прошедшие после травмы, составляли от 3 мес. до 5 лет, у 21 (21,6 %) – от 6 до 10 лет.

Отмечались болевые и корешковые синдромы у 58 пациентов, разной степени выраженности синдромы миелопатии – у 39. Анализ корешковой симптоматики показал, что у 45 (77,3 %) пациентов страдали C<sub>5</sub> и C<sub>6</sub> корешки. Корешковые синдромы были обусловлены раздражением (компрессией) корешка и характеризовались наличием болей и парестезий в зоне иннервации пораженного корешка, появлением сегментарной гипер- или гипестезии, атрофии мышц с развитием слабости в определенных мышечных группах, ослаблением или выпадением рефлексов. Степень чувствительных расстройств преобладала над степенью двигательных. Ценным признаком раздражения (компрессии) корешка являлся симптом Сперлинга, заключающийся в том, что форсированный пассивный наклон головы больного в сторону пораженного корешка вел к усилению боли и появлению парестезий в соответствующей пораженному корешку зоне. Нередко корешковый болевой синдром сочетался с симпаталгией в области шеи, плеча, предплечья. В пальцах кисти чаще наблюдались парестезии, в проксимальных отделах рук доминировала боль.

Для уточнения патогенетической ситуации пациентам выполнялись обзорные, функциональные и 3/4 рентгенограммы, позитивные миелограммы, КТ, МРТ, электронейромиографические исследования.

Основу дополнительного обследования больных с патологией шейного отдела позвоночника и поражением корешков составляла обзорная рентгенография позвоночника, которая осуществлялась всем пациентам без исключения, при этом особое внимание уделялось изучению степени деформации позвоночника.

Для определения степени деформации позвоночника на рентгенограмму в боковой проекции карандашом наносили прямые линии, проходящие через задние рентгенологические углы сместившегося и нижележащего позвонков. Затем эти линии продолжали до их пересечения и измеряли образовавшийся угол – угол деформации. В зависимости от величины этого показателя выделяли три степени деформации позвоночного канала: I степень – незначительная деформация (до 12°); II – выраженная (до 20°); III – грубая (свыше 20°).

У 84 (86,8 %) пациентов поврежденными или вовлеченными в патологический процесс оказались средние- и нижнешейные позвонки.

Шейная позитивная миелография была выполнена 61 пациенту. У 46 из них отмечено сужение передней субарахноидальной камеры без грубого нарушения ликвородинамики и компрессии нейрональных структур, у 15 – не обнаружено миелографических признаков воздействия на ликворные пути и спинной мозг со стороны костно-хрящевых образований позвоночника.

КТ шейного отдела спинного мозга проведена 74 пациентам. У 34 больных, имевших незначительную посттравматическую деформацию позвоночного канала, отмечалась умеренная обтурация передней субарахноидальной камеры спинного мозга с незначительным на него воздействием.

Дополнительно выполнено МРТ-исследование шейного отдела спин-

ного мозга 85 больным. Сдавление спинно-мозговых корешков и спинного мозга не обнаружено у 69 пациентов с корешковыми синдромами. Умеренная деформация передней субарахноидальной камеры спинного мозга с незначительным воздействием на спинной мозг выявлена у 16 пациентов.

При первоначальном электронейромиографическом обследовании у больных с изолированным поражением корешков обнаружено снижение скорости распространения возбуждения по нервным стволам плечевого сплетения (по срединному нерву до  $37,0 \pm 2,4$  м/с при норме не ниже  $51,0 \pm 1,5$  м/с;  $p < 0,05$ ). В зоне иннервации пораженного корешка регистрировались потенциалы денервационной активности. Снижение амплитуды вызванного мышечного ответа до  $3,4 \pm 0,2$  мВ (при норме  $6,2 \pm 0,2$  мВ;  $p < 0,05$ ) подтверждало наличие корешковой патологии.

### Результаты и их обсуждение

Анализ полученного материала выявил, что у 42 пациентов обнаружена деформация позвоночного столба I степени, у 55 – II и III степени. Сопоставление клинко-рентгенологических данных показало, что у 35 (63,6 %) больных с неустраненной деформацией позвоночного канала II и III степени имелись выраженные клинические признаки миелопатии, у 20 (36,4 %) – болевые и корешковые синдромы. В то же время среди 42 пациентов с деформацией позвоночника I степени признаки миелопатии и болевые и корешковые синдромы обнаружены в 19,2 и 80,8 % случаев соответственно.

Сопоставление клинических симптомов и данных инструментальных методов обследования позволило разработать алгоритм диагностики и тактики лечения пациентов с последствиями первично-неосложненной травмы шейного отдела позвоночника (рис.). Степень угловой деформации позвоночного канала была одним из главных критериев, поло-

женных нами в основу предлагаемой схемы диагностики.

После выявления степени деформации позвоночника с помощью обзорной спондилограммы пациентам с корешковыми синдромами выполняются функциональные рентгено-

граммы. Если в поврежденном сегменте позвоночника выявляется избыточная подвижность, то дальнейшее рентгенологическое обследование не имеет особого смысла, поскольку наличие неврологической симптоматики при неустраненной

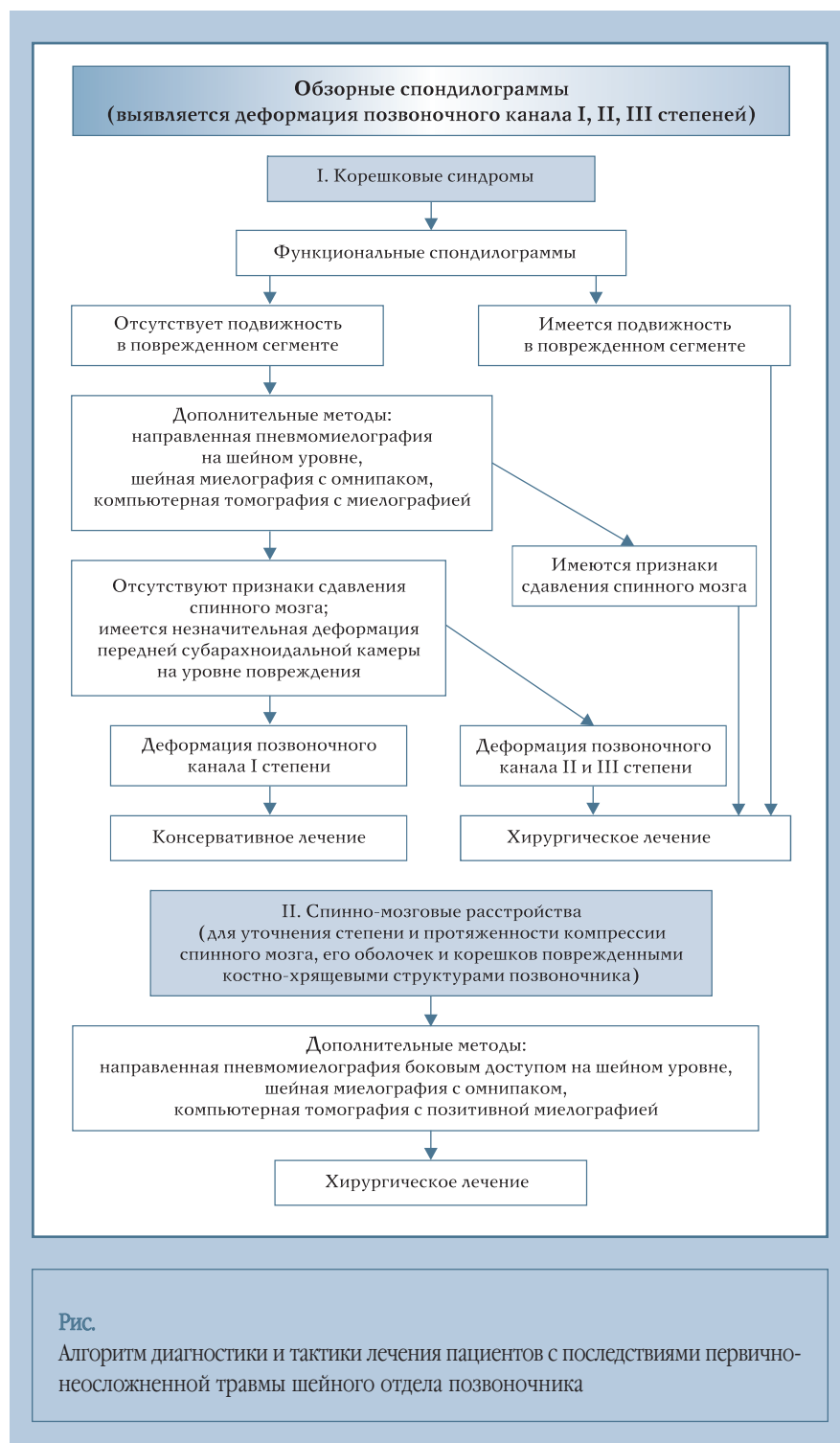


Рис.

Алгоритм диагностики и тактики лечения пациентов с последствиями первично-неосложненной травмы шейного отдела позвоночника