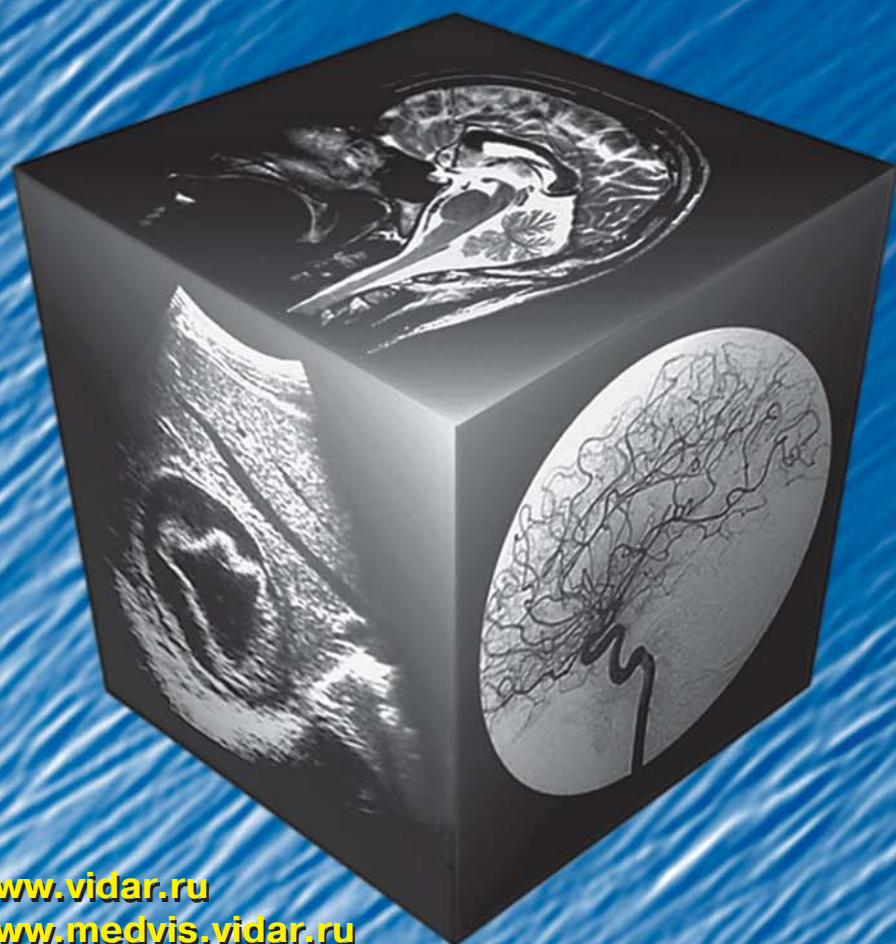

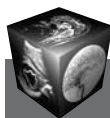
# МЕДИЦИНСКАЯ ВИЗУАЛИЗАЦИЯ

## 1' 2009



- Эффективность эхографической и КТ морфометрии печени
- Легочный капиллярный гемангиоматоз – одна из причин легочной артериальной гипертензии
- Диагностика рака предстательной железы: современное состояние вопроса
- Динамика кровотока в позвоночных артериях при комплексной терапии больных с цервикальным головокружением
- Комплексная лучевая диагностика рецидива рака молочной железы
- МРТ плода: новое слово в пренатальной диагностике

[www.vidar.ru](http://www.vidar.ru)  
[www.medvis.vidar.ru](http://www.medvis.vidar.ru)  
[www.medimage.ru](http://www.medimage.ru)



## **Брюшная полость**

- 11** Эффективность эхографической и компьютерно-томографической морфометрии печени  
В.Б. Симоненко, А.И. Громов, С.С. Рыбчинский
- 21** Лучевая диагностика внутрипротоковой папиллярной муцинозной опухоли поджелудочной железы (обзор литературы)  
О.Г. Пугачева, Г.Г. Кармазановский
- 35** Роль современных методов лучевой диагностики в лечении больных острым панкреатитом, панкреонекрозом  
А.В. Шабунин, А.В. Араблинский, В.В. Бедин, Д.Н. Греков, Д.В. Шиков, А.Ю. Лукин, М.М. Тавобилов, Ю.В. Сидорова
- 50** Ксантогранулематозный холецистит: обзор литературы и клиническое наблюдение  
Е.А. Дубова, А.И. Щеголев, Г.Г. Кармазановский, Ю.А. Степанова, Н.Ю. Осипова, Т.В. Журенкова
- 60** Особенности ультразвуковой картины у пациентов в раннем послеоперационном периоде после операций по поводу рака желудка с лимфодиссекцией в объеме D2 и D3  
А.В. Егорова, С.Б. Петерсон, В.Н. Шолохов, М.С. Махотина, А.Л. Юдин, М.Ф. Проскурина
- 67** Возможности виртуальной колоноскопии в скрининге колоректального рака и аденоматозных полипов  
Е.Ю. Хомутова, Ю.Т. Игнатьев, Ю.Г. Филиппова, Д.А. Скрипкин

## **Грудная полость**

- 76** Легочный капиллярный гемангиоматоз — одна из причин легочной артериальной гипертензии (Обзор литературы)  
В.К. Лазуткина, З.С. Цаллагова
- 83** Внекостная саркома Юинга грудной стенки  
О.Д. Мишнев, Е.А. Дубова, М.Ю. Пикунов, А.И. Щеголев, Г.Г. Кармазановский

## **Малый таз**

- 89** Диагностика рака предстательной железы: современное состояние вопроса. Определение стадии рака предстательной железы. Часть 3. (Обзор литературы)  
С.В. Китаев

## **Сосуды**

- 94** Динамика кровотока в позвоночных артериях при комплексной терапии больных с цервикальным головокружением  
Т.И. Вишнякова, И.А. Шахматов, А.В. Сибилев, Е.А. Дронова, М.Н. Дадашева
- 100** Эндоваскулярное лечение больных мультифокальным атеросклерозом в клинике без кардиохирургической службы  
А.З. Шарфеев, Р.Ф. Акберов, В.В. Коробов

## **Молочная железа**

- 109** Комплексная лучевая диагностика рецидива рака молочной железы  
А.Б. Абдураимов, С.К. Терновой, Н.Ю. Леонова, В.И. Осипенко

## **Голова**

- 115** Возможности фазоконтрастной магнитно-резонансной ангиографии в количественной оценке интракраниального венозного кровотока  
А.А. Тулупов, Л.А. Савельева

## **Кости и суставы**

- 122** Первый опыт визуализации позвоночника при нарушении статики с использованием магнитно-резонансной томографии всего тела  
Н.В. Анисимов, Л.Ф. Пестерева, С.С. Корецкая, Ю.А. Пирогов
- 127** Лучевая диагностика блокады коленного сустава  
Ю.Т. Игнатьев, Л.Л. Тарасенко, Т.С. Тарасенко


## **Неонатология**

- 132** МРТ плода: новое слово в пренатальной диагностике  
А.М. Коростышевская

## **Информация**

- 141** Награждение Орденом Дружбы
- 142** Перечень научных специальностей статей, публикуемых в журнале “Медицинская визуализация”
- 143** Требования по оформлению рукописей в соответствии с требованиями ВАК





# Contents

## Abdomen

- 11 The Efficacy of Ultrasonic and CT-morphometry of a Liver**  
V.B. Simonenko, A.I. Gromov, S.S. Rybchinsky
- 21 Diagnostic Imaging Intraductal Papillary Mucinous Tumors of a Pancreas (Review article)**  
O.G. Pugacheva, G.G. Karmazanovsky
- 35 Evaluation the Role of Dynamic Contrast Enhancement Computed Tomography (DCECT) and Magnetic Resonance Tomography (MRI) as a Prognostic Indicator for Various Treatment of Acute Necrotizing Pancreatitis**  
A.V. Shabunin, A.V. Arablinsky, V.V. Bedin, D.N. Grekov, D.V. Shikov, A.Ju. Lukin, M.M. Tavobilov, Ju.V. Sidorova
- 50 Xantogranulematose Cholecystitis (Case report and review)**  
E.A. Dubova, A.I. Shcegolev, G.G. Karmazanovsky, Yu. A. Stepanova, N.Yu. Osipova, T.V. Zhurenkova
- 60 Postoperative Findings at Ultrasound Examination Following Gastrectomy with D2 et D3 Lymph Node Dissection for Gastric Cancer**  
A.V. Egorova, S.B. Peterson, V.N. Sholohov, M.S. Mahotina, A.L. Yudin, M.F. Proskurina
- 67 The Accuracy of Virtual Colonoscopy (VC) in Detecting of Colorectal Cancer and Polyps**  
E.Ju. Khomutova, Ju.T. Ignat'ev, Ju.G. Filippova, D.A. Skripkin

## Thorax

- 76 Of the article "Pulmonary Capillary Hemangiomatosis – one of form of Pulmonary Arterial Hypertension."**  
V.K. Lazutkina, Z.S. Tsallagova
- 83 Extraosseous Ewing Sarcoma of a Thoracic Wall**  
O.D. Mishnev, E.A. Dubova, M.Yu. Piskunov, A.I. Shcegolev, G.G. Karmazanovsky

## Small Pelvis

- 89 Diagnosis of a Prostate Cancer. Part III: Prostate Cancer Staging (Review article)**  
S.V. Kitaev

## Vessels

- 94 Changes of Blood Flow Velocity in Vertebral Vessels During Complex Treatment of Patients with Cervical Vertigo**  
T.I. Vishnyakova, I.A. Shahmatov, A.V. Sibilev, E.A. Dronova, M.N. Dadasheva
- 100 Endovascular Treatment of Multifactor Atherosclerosis in Hospital Without Cardiology Care**  
A.Z. Sharafiev, R.F. Akberov, V.V. Korobov

## Breast

- 109 Complex Diagnostic Radiological of Recurrent Breast Cancer**  
A.B. Abduraimov, S.K. Ternovoy, N.Ju. Leonova, V.I. Osipenko

## Head

- 115 Abilities of Phase Contrast MR-Angiography in Quantification of Intracranial Venous Blood Flow**  
A.A. Tulupov, L.A. Savelyeva

## Bones and Joints

- 122 Visualization of Spine with Curvature by Use of Whole Body Magnetic Resonance Imaging**  
N.V. Anisimov, L.F. Pestereva, S.S. Koretskaya, Ju.A. Pirogov
- 127 Diagnostic Imaging of a Blocked Knee Joint**  
Ju.T. Ignatev, L.L. Tarasenko, T.S. Tarasenko

## Neonatology

- 132 Fetal MRI: a New Tool for Prenatal Diagnosis**  
A.M. Korostyshevskaya

## Information

- 141 Rewarding with the Order of Friendship**
- 142 Index of scientific specialties of papers publishing in "Medical Visualization"**
- 143 The recommendations for papers design according to Certifying Commission's requirements**

ООО "Видар"

109028 Москва, а/я 16.  
**Контакты:** тел./факс (495) 589-86-60; 768-04-34.  
 e-mail: karmazanovsky@ixv.comcor.ru;  
 url: <http://www.vidar.ru>

Свидетельство о регистрации средства массовой информации ПИ № ФС 77-21017 от 12.05.05 г.  
 Подписано к печати 26.02.2008 г. Формат 60 × 90 1/8. Печ. л. 18,0.  
 Тираж 1500 экз.