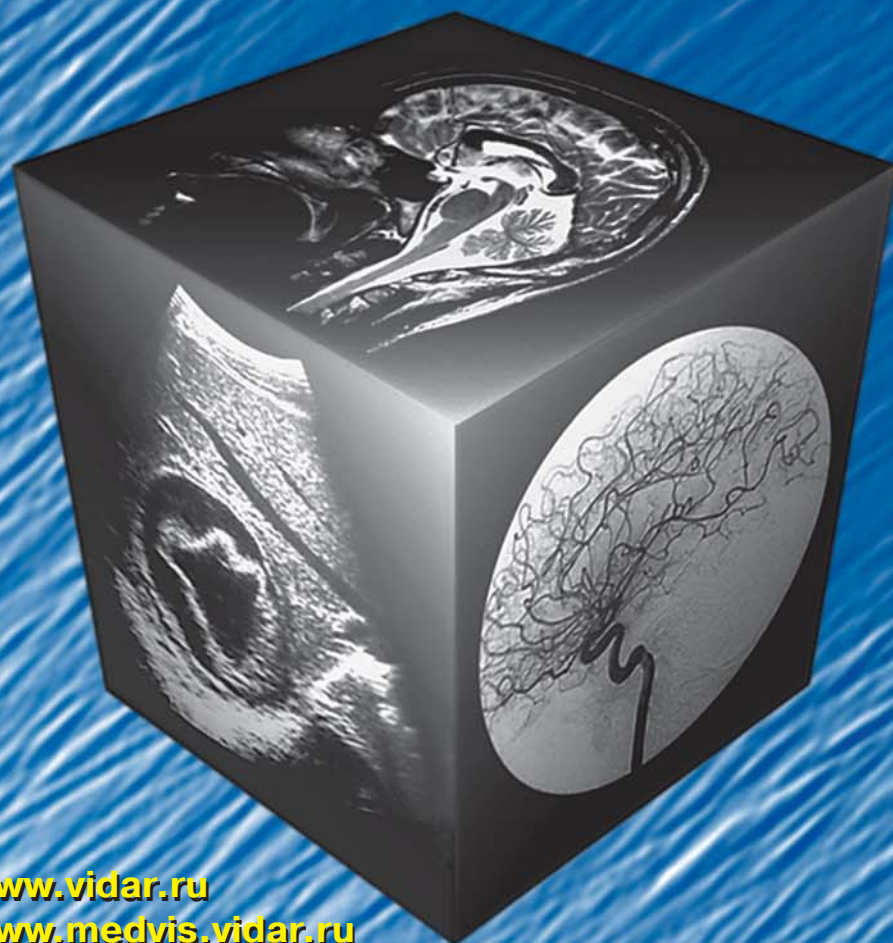

# МЕДИЦИНСКАЯ ВИЗУАЛИЗАЦИЯ

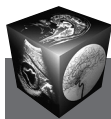5' 2011



- Обоснование безопасности импульсной эластографии печени и селезенки для всех категорий пациентов, включая беременных
- Компьютерно-томографические критерии в определении тактики лечения и прогноза геморрагического инсульта
- Рентгеновская компьютерная томография в оценке острой гнойной воспалительной патологии орбиты
- МРТ-семиотика дистракционного регенерата

[www.vidar.ru](http://www.vidar.ru)  
[www.medvis.vidar.ru](http://www.medvis.vidar.ru)  
[www.medimage.ru](http://www.medimage.ru)

**ВИДАР**



# Содержание

## Брюшная полость

- 11 **Обоснование безопасности импульсной эластографии печени и селезенки для всех категорий пациентов, включая беременных**  
А.В. Борсуков, В.Н. Покуссаева, Т.Г. Морозова, А.В. Ковалев, Ю.А. Ипатов
- 19 **Возможности ультразвуковой диагностики в выявлении очаговых образований печени**  
И.Я. Бондаревский, В.Н. Бордуновский, А.Ю. Кинзерский
- 25 **Диагностика мембранозной непроходимости желудка у детей**  
О.М. Карташова, Ю.В. Дружинин, Н.Е. Бурцева, И.В. Анненкова
- 32 **Метастаз злокачественной феохромоцитомы надпочечника в печень, развившийся через 13 лет после резекции первичной опухоли**  
Е.А. Дубова, У.Н. Туманова, Г.Г. Кармазановский, А.И. Щёголев, Ю.А. Степанова, И.А. Козырин
- 41 **Виртуальная колоноскопия при колоректальном раке и аденоматозе толстой кишки**  
Ю.А. Шельгин, И.В. Зароднюк, А.А. Тихонов, В.В. Веселов, Е.В. Маркова

## Голова и шея

- 48 **Магнитно-резонансная томография в диагностике условно патологических изменений структур хиазмально-селлярной области (обзор литературы и собственные наблюдения)**  
Е.В. Аверкиева, В.П. Владимирова, А.В. Воронцов, Ю.В. Новолодская, Н.А. Шувакина
- 55 **Компьютерно-томографические критерии в определении тактики лечения и прогноза геморрагического инсульта**  
Н.В. Нуднов, В.А. Кузьменко, К.В. Дорош
- 64 **Рентгеновская компьютерная томография в оценке острой гнойной воспалительной патологии орбиты**  
М.Г. Тухбатуллин, Р.Ф. Гайнутдинова, Р.Х. Закиров, Р.Р. Сафиуллин

## Кости и суставы

- 71 **Характер нарушения движений шейного отдела позвоночника при начальных дистрофических изменениях межпозвонкового диска в зависимости от возраста больных**  
А.Н. Михайлов, Е.З. Дементьев, А.М. Жарнов, Л.А. Медведева, О.А. Жарнова
- 79 **Радионуклидное исследование как метод диагностики у больных с поражением коленных суставов при ювенильном хроническом артрите**  
Н.А. Поздеева, А.Н. Бергалиев

- 84 **Ультразвуковое исследование и магнитно-резонансная томография в оценке характера изменений суставов при псориатическом артрите**  
Н.Л. Климентенко, В.Д. Завадовская, П.Н. Пестерев, Т.Б. Перова, Н.Г. Завьялова, Т.В. Жогина, О.Ю. Бородин
- 93 **Клиническая картина и лучевые методы диагностики гемартроза коленного сустава у детей**  
Р.А. Гумеров
- 99 **МРТ-семиотика дистракционного регенерата**  
К.А. Дьячков, М.А. Корабельников, Г.В. Дьячкова, А.М. Аранович, О.В. Климов

## Грудная полость

- 104 **Сравнительный анализ морфологии коронарного атеросклероза после имплантации лекарственных и непокрытых стентов по данным коронарной ангиографии и внутрисосудистого ультразвука**  
И.Н. Нуднов, П.А. Болотов, Б.А. Руденко
- 114 **ЭКГ-синхронизированная контрастированная МРТ миокарда на открытом МР-томографе в оценке ишемического повреждения миокарда у пациентов перед аортокоронарным шунтированием**  
В.Ю. Усов, Т.А. Шелковникова, П.И. Лукьяненко, А.Е. Сухарева, А.В. Усова, С.Г. Гольцов, В.Х. Ваизов, Е.Е. Бородин, В.М. Шипулин, В.Ф. Мордовин
- 122 **Ранняя диагностика туберкулеза легких с применением цифровых технологий (по материалам флюорографических исследований в Гродненской области)**  
Т.Ю. Лещук, С.Э. Савицкий
- 128 **Внутрисосудистая склерозирующая бронхиолоальвеолярная опухоль: трудности диагностики (клиническое наблюдение)**  
И.И. Паутов, И.Ю. Паутов, Е.А. Турлай

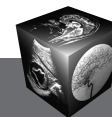
## Контрастные средства

- 133 **Применение гадоксетовой кислоты (Примовист®) для диагностики очаговых заболеваний печени: имеющиеся достижения и возможности дальнейшего улучшения протокола полного обследования печени с помощью МРТ**  
Г.Г. Кармазановский, Н.Л. Шимановский

## Информация

- 143 **Научно-практическая конференция с международным участием "Торакальная радиология" 25–27 апреля 2012 г., Санкт-Петербург**





# Contents

## Abdomen

- 11 Support of the Security Pulse-Elastography of the Liver and Spleen for all Categories of Patients, Including Pregnant Women**  
A.V. Borsukov, V.N. Pokusaeva,  
T.G. Morozova, A.A. Kovalev, U.A. Ipatov
- 19 Possibilities of Ultrasound Diagnostics in Revealing of Focal Formations of Liver**  
I.Ya. Bondarevsky, V.N. Bordunovsky, A.U. Kinzersky
- 25 Diagnostics of Membranous Obstruction of Stomach in Children**  
O.M. Kartashova, Y.V. Druzhinin,  
N.E. Burzeva, I.V. Annenkova
- 32 Hepatic Metastasis of Malignant Pheochromocytoma Arising 13 Years after Resection of the Primary Lesion**  
E.A. Dubova, U.N. Tumanova, G.G. Karmazanovsky,  
A.I. Shchegolev, Yu.A. Stepanova, I.A. Kozyrin
- 41 Virtual Colonoscopy for Colorectal Cancer and Familial Adenomatous Polyposis**  
Yu.A. Shelygin, I.V. Zarodnyuk, A.A. Tikhonov,  
V.V. Veselov, E.V. Markova

## Head and Neck

- 48 Magnetic Resonance Imaging in Diagnosis of Conditional Pathologic Changes in the Pituitary Region**  
E. Averkieva, V. Vladimirova, A. Vorontsov,  
U. Novolodskaya, N. Shuvakhina
- 55 CT-criterias in Definition of Treatment Tactics and the Forecast of a Hemorrhagic Stroke**  
N.V. Nudnov, V.A. Kuzmenko, K.V. Dorosh
- 64 X-Ray Computer Tomography in Estimation of Acute Purulent Inflammatory Pathology of Orbit**  
M. Tukhbatullin, R. Gajnutdinova, R. Zakirov, R. Safiullin

## Bones and Joints

- 71 Character of Infringement of Movements of the Cervical Department of the Spine at Initial Dystrophic Changes of the Intervertebral Disk Depending on Age of Patients**  
A.N. Mikhailov, E.Z. Dementev, A.M. Zharnov,  
L.A. Medvedeva, O.A. Zharnova
- 79 Radionuclide Study as a Diagnostic Method in Patients with Lesions Knee in Juvenile Chronic Arthritis**  
N.A. Pozdeeva, A.N. Bergaliev

- 84 Ultrasonography and Magnetic Resonance Imaging in the Evaluation of Changes of Joints in Psoriatic Arthritis**  
N.L. Klimentenko, V.D. Zavadovskaya,  
P.N. Pesterev, T.B. Perova,  
N.G. Zavyalova, T.V. Zhogina, O.Yu. Borodin
- 93 Clinical Picture and Diagnostic Methods of Knee Joint Hemarthrosis in Children**  
R.A. Gumerov
- 99 MRT-Semiotics of Distraction Regenerated Bone**  
K.A. Diachkov, M.A. Korabelnikov,  
G.V. Diachkova, A.M. Aranovich, O.V. Klimov

## Thorax

- 104 Assesment of Long Term Results after Implantation of Drug Eluting and Bare Metal Stents Using Coronary Angiography and Intravascular Ultrasound**  
I.N. Nudnov, P.A. Boloton, B.A. Rudenko
- 114 Use of Contrast-enhanced ECG-gated MRI of the Heart in Patients with Ischaemic Cardiomyopathy for Quantification of Myocardial Damage before Coronary Bypass Surgery**  
W.Yu. Ussov, T.A. Shelkovnikova, P.I. Lukyanenok,  
A.E. Suhareva, A.V. Ussova, S.G. Goltsov,  
V.H. Vaizov, E.E. Borodina, V.M. Shipulin, V.F. Mordovin
- 122 Early Diagnosis Pulmonary Tuberculosis using Digital (on Materials of Fluorography Research in the Grodno Region)**  
T.Y. Leshchuk, S.E. Sawicki
- 128 Intravascular Sclerosing Bronchiolo-Alveolar Tumor: Difficulties of Diagnostic (Clinical Case)**  
I.I. Pautov, I.Y. Pautov, E.A. Turlai

## Contrast Media

- 133 Gadoteric Acid (Primovist) use for Diagnostic of Focal Liver Lesions: Efficacy Evidences and Possibilities for Further Improvement of Protocol Optimization of Comprehensive Evaluation of the Liver by MRI**  
G.G. Karmazanovsky, N.L. Shimanovsky

## Information

- 143 Scientifically-practical conference with the international participation "Thoracic radiology"**  
April, 25–27<sup>th</sup>, 2012, Sankt-Petersburg

ООО "Видар"

109028 Москва, а/я 16.

Контакты: тел./факс (495) 589-86-60; 768-04-34.

e-mail: karmazanovsky@ixv.comcor.ru;

url: <http://www.vidar.ru>

Свидетельство о регистрации средства

массовой информации ПИ № ФС 77-21017 от 12.05.05 г.

Формат 60 × 90 1/8. Печ. л. 18. Тираж 1500 экз.