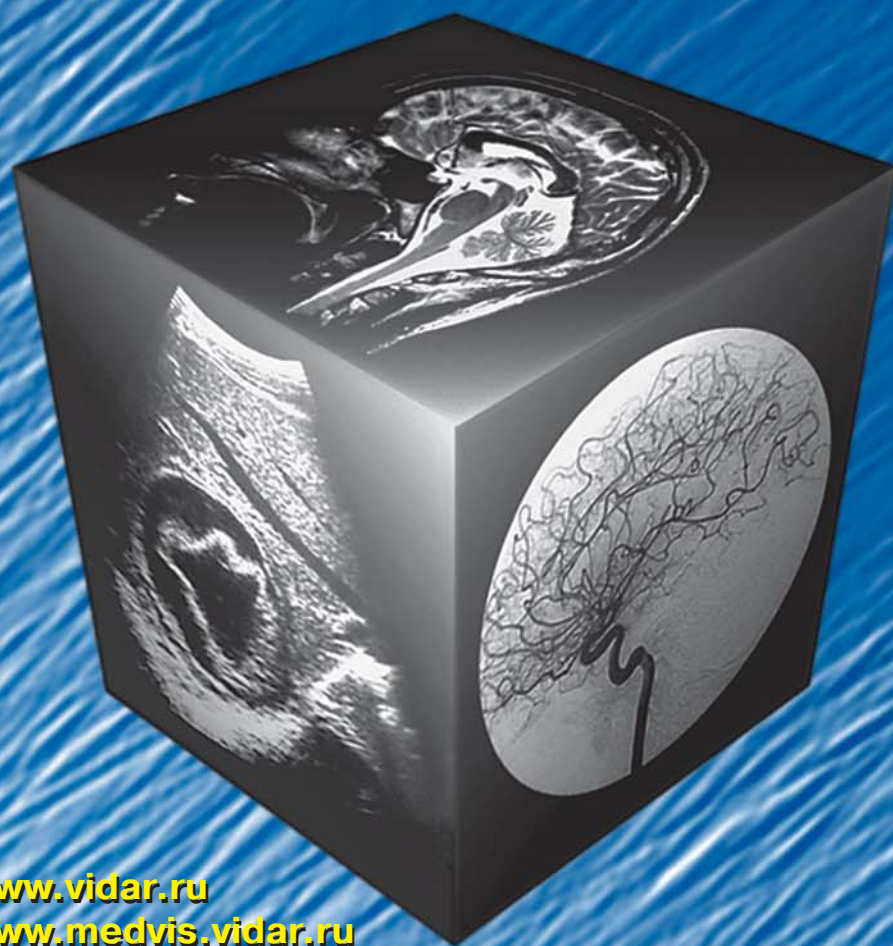

# МЕДИЦИНСКАЯ ВИЗУАЛИЗАЦИЯ

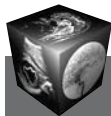## 4' 2011



[www.vidar.ru](http://www.vidar.ru)  
[www.medvis.vidar.ru](http://www.medvis.vidar.ru)  
[www.medimage.ru](http://www.medimage.ru)

**ВИДАР**

- Мультисрезовая КТ – новый этап развития лучевой диагностики заболеваний легких
- Рентгенографические и компьютерно-томографические изменения, выявляемые при тяжелой форме гриппа А (H1N1) (свиного происхождения)
- Лучевая диагностика и ПЭТ в оценке очагового поражения печени у пациентов с колоректальным раком (обзор литературы)
- Классификация острого панкреатита – современное состояние проблемы и нерешенные вопросы



# Содержание

## От приглашенного редактора

- 9 Профессор Петр Михайлович Котляров
- 10 Отдел лучевой рентгеновской диагностики  
ФГУ "Российский научный центр  
рентгенодиагностики" Минздравсоцразвития  
России – многопрофильность диагностических  
направлений, подготовка кадров  
для отечественного здравоохранения  
П.М. Котляров
- 14 Мультисрезовая КТ – новый этап развития  
лучевой диагностики заболеваний легких  
П.М. Котляров
- 21 Рентгенографические и компьютерно-  
томографические изменения, выявляемые  
при тяжелой форме гриппа А (H1N1)  
(свиного происхождения)  
М.Ф. Проскурина, А.Л. Юдин, Н.И. Афанасьева,  
Ю.А. Абович, Г.О. Федорова
- 28 Первый опыт применения  
диффузионно-взвешенной магнитно-резонансной  
томографии при мелкоклоточном раке легкого  
М.В. Карташов, О.М. Карташова, П.М. Котляров
- 34 МРТ в диагностике инсультов  
вертебробазилярного бассейна  
С.С. Казакова, П.Д. Хазов
- 41 Оценка поясничного отдела позвоночника  
после оперативных вмешательств  
на межпозвонковых дисках по данным МРТ  
П.М. Котляров, Е.Б. Ситникова
- 46 Лучевые методы в диагностике  
метастатического поражения костной системы  
Н.И. Сергеев
- 52 Ультразвуковая диагностика ранних проявлений  
остеоартроза коленного сустава  
Д.В. Беляев, П.А. Чижов, А.Н. Сенча
- 61 Возможности дренирования желчных протоков  
под ультразвуковым контролем у пациентов  
с опухолями билиопанкреатодуоденальной зоны  
М.Н. Сорокин, А.Р. Зубарев, А.Ц. Буткевич,  
С.Н. Богданов, С.В. Ляпунов
- 68 Лучевая диагностика и ПЭТ в оценке  
очагового поражения печени у пациентов  
с колоректальным раком (обзор литературы)  
С.О. Степанов, С.А. Седых, Д.В. Сидоров, О.В. Гуц
- 76 Травматический отрыв правого главного бронха  
(клиническое наблюдение)  
В.П. Харченко, П.М. Котляров, А.В. Виниковецкая,  
Е.В. Шадури, Е.В. Егорова

## Брюшная полость

- 82 Особенности визуализации рецидивов  
липосарком забрюшинного пространства  
при компьютерной томографии  
А.А. Локшина, И.И. Семенов, Г.И. Гафтон,  
В.В. Шукин, Е.А. Туркевич
- 86 Два случая гигантских ганглионевром у детей  
И.В. Бегун, Е.А. Руцкая, Р.С. Исмаил-заде,  
И.И. Папкевич, М.М. Горовикова, А.М. Хатенко

## Голова и шея

- 94 Компьютерная томография височной кости:  
количественная оценка изменений  
внутреннего уха при болезни Меньера  
И.П. Королюк, П.А. Попов, М.С. Устинов
- 101 Допплерографическая оценка венозной орбитальной  
и мозговой гемодинамики в остром периоде легкой  
черепно-мозговой травмы  
М.Л. Дическул, В.П. Куликов

## Грудная полость

- 105 Лучевая диагностика эффективности  
консервативной терапии хронической  
обструктивной болезни легких  
Н.А. Горбунов, В.Я. Лаптев
- 109 Синдром Бланда–Уайта–Гарланда у ребенка  
в возрасте 2 мес (клиническое наблюдение)  
Н.Д. Васильева, И.В. Власова

## Кости и суставы

- 114 Дифференциальная диагностика причин  
хронического посттравматического  
болевого синдрома в переднем отделе  
голеностопного сустава: роль МРТ  
И.С. Пашникова, И.Г. Пчелин, В.А. Фокин, Б.В. Рисман

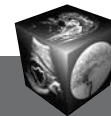
## Контрастные средства

- 122 Применение йодсодержащих органических  
рентгеноконтрастных средств у больных  
с риском развития почечной недостаточности  
Г.Г. Кармазановский, Н.Л. Шимановский

## Протоколы заседания МОМР

- 130 Расписание заседаний МОМР  
на II полугодие 2011 года
- 131 Современные возможности лучевых методов  
исследования в комплексной диагностике  
рака предстательной железы  
А.Н. Буцких, Е.В. Гамова, Н.Б. Вуйчик,  
О.А. Смирнова, А.С. Шишкин, Н.В. Нуднов
- 133 Классификация острого панкреатита – современное  
состояние проблемы и нерешенные вопросы  
Г.Г. Кармазановский, Ю.А. Степанова
- 137 Мультиспиральная компьютерная томография  
в диагностике острого панкреатита и локальных  
парапанкреатических осложнений  
Т.Г. Дюжева, С.К. Терновой, Е.В. Джус,  
А.В. Шефер, Э.И. Гальперин
- 140 КТ-шкалы в диагностике и оценке  
степени тяжести острого панкреатита  
М.А. Максимова, М.И. Филимонов,  
А.А. Карпов, Г.Г. Кармазановский





# Contents

## *From the invited editor*

- 9 Professor Pyotr Mihajlovich Kotljarov
- 10 Department of X-ray Radiology Diagnostics of the Russian Science Center of X-ray Radiology Russian Ministry of Health and Social Development – Versatility of Diagnostic Directions, a Professional Training for Domestic Public Health Services  
P.M. Kotlayrov
- 14 Multislice Computer Tomography – New Stage of Development of Radiology Diagnostic of Diseases of Lungs  
P.M. Kotlayrov
- 21 Chest Radiographic and CT Findings in Severe Cases of Novel Swine-origin Influenza A (H1N1) Virus (S-OIV) Infection  
M.F. Proskurina, A.L. Yudin, N.I. Afanas'eva, U.A. Abovich, G.O. Fedorova
- 28 The First Experience of Application Diffusion-Weighted MRI (DWI MRI) at Small Cell Lung Cancer  
M.V. Kartashov, O.M. Kartashova, P.M. Kotlyarov
- 34 Magnetic Resonance Imaging in Diagnostics of Vertebral-Basilar Pool Strokes  
S.S. Kazakova, P.D. Khazov
- 41 Evaluation of the Lumbar Spine After Surgical Interventions on the Intervertebral Discs According to MRI  
P.M. Kotlyarov, E.B. Sitnikova
- 46 Visualization Methods in Diagnostics of Metastatic Diseases of Bone System  
N.I. Sergeev
- 52 Ultrasound Imaging of the Early Knee Osteoarthritis  
D.V. Belyaev P.A. Chizhov A.N. Sencha
- 61 Possibilities Inherent in Bile Duct Drainage under Ultrasound Control in Patients with Tumors in the Biliopancreatoduodenal Zone (BPDZ)  
M.N. Sorokin, A.R. Zubarev, A.Ts. Butkevich, S.N. Bogdanov, S.V. Lypunov
- 68 Imaging Techniques in Assessment of Liver Metastases from Colorectal Cancer  
S.O. Stepanov, S.A. Sedykh, D.V. Sidorov, O.V. Guts
- 76 Traumatic Separation of Right Main of Bronchus (Clinic Observation)  
V.P. Kharchenko, P.M. Kotlayrov, E.V. Vinikovetskaja, E.V. Chaduri, E.V. Egorova

## *Abdomen*

- 82 CT view particularity of recurrence liposarcoma  
A.A. Lokshina, I.I. Semyonov, G.I. Gafton, V.V. Schukin, E.A. Turkevich

- 86 Two Cases of Giant Ganglioneuroma in Children  
I.V. Begun, E.A. Rutsкая, R.S. Ismail-zade, I.I. Papkevich, M.M. Gorovikova, A.M. Khatenko

## *Head and Neck*

- 94 Computed Tomography of the Temporal Bone: Quantitative Evaluation of Inner Ear Changes in Meniere's Disease  
I.P. Koroluk, P.A. Popov, M.S. Ustinov
- 101 Dopplerographic Estimation Venous Orbital and Cerebral Hemodynamics in the Acute Period of Brain Concussion  
M.L. Dicheskul, V.P. Kulikov

## *Thorax*

- 105 Radiation diagnosis of chronic obstructive pulmonary disease conservative therapy efficacy  
N.A. Gorbunov, V.J. Laptev
- 109 A Case of Diagnostics of Bland-White-Garland Syndrome in a Child at the Age of 2 Months  
N.D. Vasilyeva, I.V. Vlasova

## *Bones and Joints*

- 114 Differential Diagnosis of Posttraumatic Chronic Pain Causes in Anterior Ankle Region: Role of MRI  
I. Pashnikova, I. Pchelin, V. Fokin, B. Rismann

## *Contrast Media*

- 122 Iodine Organic Roentgen Contrast Media use in Patients with Risk of Nephropathy  
G.G. Karmazanovsky, N.L. Shimanovsky

## *Reports of the sessions of MMRS*

- 130 A schedule of the meeting sections of Abdominal Radiology of the Moscow society of radiologists in the second II half-year of 2011
- 131 Modern Possibilities of Radiology Methods in the Complex Diagnosis of Prostata's Cancer  
A.N. Butskih, E.V. Gamova, N.B. Vujtsik, O.A. Smirnova, A.S. Shishkin, N.V. Nudnov
- 133 Classification of an Acute Pancreatitis – a Current State of a Problem and Unresolved Questions  
G.G. Karmazanovsky, J.A. Stepanova
- 137 Multislice Computed Tomography in Acute Pancreatitis and Local Peripancreatitis Complications  
T.G. Dyuzheva, S.K. Ternovoi, E.V. Dzhus, A.V. Shefer, E.I. Galperin
- 140 CT-scales in Diagnostics and an Estimation of Severity Level of an Acute Pancreatitis  
M.A. Maksimova, M.I. Filimonov, A.A. Karpov, G.G. Karmazanovsky

ООО “Видар”

109028 Москва, а/я 16.

Контакты: тел./факс (495) 589-86-60; 768-04-34.

e-mail: karmazanovsky@ixv.comcor.ru;

url: <http://www.vidar.ru>

Свидетельство о регистрации средства

массовой информации ПИ № ФС 77-21017 от 12.05.05 г.

Формат 60 × 90 1/8. Печ. л. 18. Тираж 1500 экз.