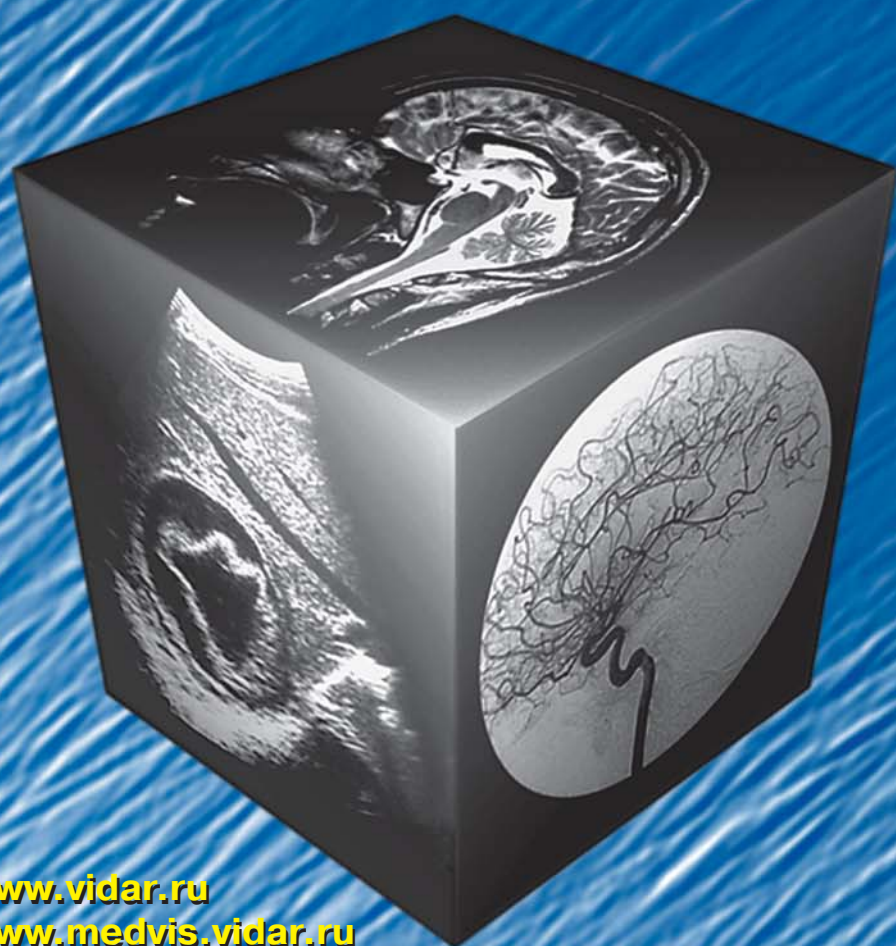

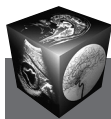МЕДИЦИНСКАЯ ВИЗУАЛИЗАЦИЯ

5' 2009



- Возможности компьютерной томографии в диагностике ранних проявлений метаболического синдрома
- Диагностика метастатических поражений легких
- Особенности клинических, рентгеносонографических и патоморфологических проявлений различных форм мастопатий
- Ультразвуковая диагностика переломов длинных трубчатых костей у детей

www.vidar.ru
www.medvis.vidar.ru
www.medimage.ru



Содержание

Брюшная полость

- 14** Возможности компьютерной томографии в диагностике ранних проявлений метаболического синдрома
Н.Н. Кизименко, В.В. Якуба,
Ю.А. Воропаева, З.А. Агаева, Е.А. Воловодова
- 19** Кишечная дупликационная киста
Е.А. Дубова, А.И. Щеголев,
Ю.А. Степанова, Г.Г. Кармазановский

Грудная полость

- 28** Диагностика метастатических поражений легких
С.Н. Наврузов, Ж.Н. Каххоров,
Л.П. Корень, Ф.Д. Каххарова
- 33** Мультиспиральная компьютерная томография в диагностике поражений легких у больных ревматоидным артритом
С.К. Терновой, М.В. Шеянов,
Е.В. Фоминых, И.Н. Завражина, В.А. Сулимов
- 39** Состояние вентиляционной функции легких у пациентов с внебольничной пневмонией по данным инспираторно-экспираторной компьютерной томографии высокого разрешения
О.В. Родионова, В.Д. Завадовская, Т.С. Агеева,
Ф.Ф. Тетенев, Е.Н. Ермак, О.Ю. Килина, Т.М. Самцова,
С.В. Фомина

Молочная железа

- 45** Особенности клинических, рентгеносонографических и патоморфологических проявлений различных форм мастопатий
С.Б. Запирова, А.М. Берщанская,
Н.Л. Чазова, Н.И. Рожкова

Кости и суставы

- 53** Ультразвуковая диагностика переломов длинных трубчатых костей у детей (Обзор литературы)
А.В. Зюзько, В.М. Никонов, А.А. Лукаш
- 60** КТ- и МРТ-характеристика голеностопного сустава при застарелых повреждениях
Т.М. Исакова, Г.В. Дьячкова,
Л.В. Суходолова, К.А. Дьячков
- 64** Особенность минерализации костной ткани у больных механической желтухой
В.Ю. Погребняков, Е.А. Губик
- 68** Лучевая диагностика аномалий развития интра- и экстракраниальных сосудов у детей, страдающих головными болями
А.Н. Митрохин, Е.Н. Батухтин,
Е.Д. Фастыковская, Н.М. Жилина

Малый таз

- 74** Роль лучевых методов исследования в выборе тактики хирургического лечения больных раком прямой кишки
В.М. Черемисин, Н.И. Глушков, К.В. Павелец,
Х.М. Мусукаев, Д.А. Черных
- 80** Клинико-диагностические аспекты магнитно-резонансного стадирования рака шейки матки
З.Н. Шавладзе, Т.П. Березовская, А.А. Прошин

Неонатология

- 91** МРТ плода — развивающийся метод для развивающегося человека
Лекция. Часть I
А.М. Коростышевская

Сосуды

- 91** Роль рентгеноэндоваскулярного восстановления артерий нижних конечностей в лечении синдрома диабетической стопы
И.А. Ерошкин, Ал.В. Ерошенко, Ан.В. Ерошенко,
В.А. Митиш, В.Т. Карпалов, М.А. Зеленов

Детская рентгенология

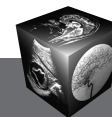
- 106** Значение компьютерной томографии в диагностике печеночной формы гликогенозов у детей
А.Н. Сурков, О.В. Кустова, А.С. Потапов,
Е.Н. Цыгина, Е.И. Зеликович, Н.А. Аверкина

Новые технологии

- 115** Оптико-электронная диагностика: самостоятельная медицинская дисциплина или новое направление в радиологии?
В.Ю. Соломин, Ю.Т. Игнатьев, В.К. Федотов,
Вяч.Ю. Соломин
- 121** Получение и доклиническое исследование комплекса Мп-транс-1,2-диаминоциклогексан-
N,N,N',N'-тетраацетата (Цикломанга) как парамагнитного контрастного препарата для магнитно-резонансной томографии
В.Ю. Усов, М.Л. Белянин, О.Ю. Бородин,
А.А. Чурин, А.И. Безлепкин, В.Д. Филимонов

Информация

- 133** Интересные случаи в лучевой диагностике и интервенционной кардиологии
- 135** Межобластная научно-практическая конференция “Современные методы лучевой диагностики”
Воронеж, 23 июля 2009 г.
И.П. Колганова, С.Л. Корначев
- 138** V Научно-практическая конференция с международным участием “Лучевая диагностика и научно-технический прогресс”
- 143** Требования по оформлению рукописей в соответствии с требованиями ВАК



Contents

Abdomen

- 14 The Opportunities of Computer Tomography in Diagnostics of the Early Displays of the Metabolic Syndrome**

N.N. Kizimenko, V.V. Jakuba,
Ju.A. Voropaeva, Z.A. Agaeva, E.A. Volovodova

- 19 Intestinal Duplication Cyst**

E.A. Dubova, A.I. Shchegolev,
Ju.A. Stepanova, G.G. Karmazanovsky

Thorax

- 28 Diagnostics of Metastatic Lung Involvement**
S.N. Navruzov, J.N. Kahhorov, L.P. Koren, F.D. Kahharova

- 33 Multispiral Computed Tomography in the Diagnosis of Rheumatoid Arthritis-Related Lung Disease**

S.K. Ternovoy, M.V. Sheianov, E.V. Fominykh, I.N. Zavrzhina, V.A. Sulimov

- 39 Condition Ventilation Lung Function in Patients with Community-Acquired Pneumonia According to the Inspiratory-Expiratory High-Resolution Computed Tomography**

O.V. Rodionova, V.D. Zavadovskaya, T.S. Ageeva,
F.F. Tetenev, E.N. Ermak, O.Y. Kilina, T.M. Samtsova,
S.V. Fomina

Breast

- 45 Clinical, radiological, ultrasonic and patho-morphological features of different types of breast fibrocystic changes**

S.B. Zapirova, A.M. Bereschanskaja,
N.L. Chazova, N.I. Rozhkova

Bones and Joints

- 53 Ultrasonography of Long Bones Fractures in Children (Review article))**

A. Zyuzko, V. Nikonov, A. Lukash

- 60 CT and MRI Characteristics of the Ankle in Neglected Injuries**

T.M. Isakova, G.V. Diachkova, L.V. Sukhodolova, K.A. Diachkov

- 64 Peculiarity Bone Mineral Density in Patients with Mechanical Jaundice**

V.Ju. Pogrebnjakov, E.A. Gubik

- 68 Radiology Abnormalities Intra and Extracranial Vascular Disease in Children Suffering Headaches**

A.N. Mitrohin, E.N. Batuhutin,
E.D. Fastyskovskaya, N.M. Zhilina

Small Pelvis

- 74 Abilities of Imaging Modalities in a Choice of Surgical Treatment Colorectal Cancer**

V.M. Cheremisin, N.I. Glushkov, K.V. Pavelets,
M.Kh. Musukaev, D.A. Chernykh

- 80 Clinic and Diagnostic Aspects of Magnetic Resonance Staging of Cervical Cancer**

Z.N. Shavlade, T.P. Berezovskaya, A.A. Proshin

Neonatology

- 91 Fetal MRI – Developing Method for Developing Organism Lektion. Part I**

A.M. Korostyshevskaya

Vessels

- 99 The Role of Endovascular Restoration of Lower Limb Arteries in Treatment of Diabetic Foot Syndrome**

I.A. Eroshkin, Al.V. Eroshenko, An.V. Eroshenko,
V.A. Mitish, V.T. Karpalov, M.A. Zelenov

Pediatric Radiology

- 106 The Role of The Computer Tomography in Diagnostics of Hepatic Type of Glycogen Storage Disease in Children**

A.N. Surkov, O.V. Kustova, A.S. Potapov,
E.N. Tsigina, E.I. Zelikovich, N.A. Averkina

New Technologies

- 115 Optoelectronic Diagnostics: an Independent Medical Discipline or a New Trend in Radiology?**

V.Y. Solomin, Y.T. Ignatiev, V.K. Fedotov, Vyach.Y. Solomin

- 121 Synthesis and Preclinical Evaluation of Mn-trans-1,2-Diaminocyclohexane-N,N,N',N'-Tetraacetate (Cyclomang) as Paramagnetic Contrast Agent for Magnetic Resonance Imaging**

V.Yu. Ussov, M.L. Beljanin, O.Yu. Borodin,
A.A. Churin, A.I. Bezlepkin, V.D. Filimonov

Information

- 133 Interesting cases in radiology and intervention cardiology**

- 135 Inter-regional scientific conference "The contemporary methods of diagnostic imaging" Voronezh 23 July 2009**

Kolganova I.P., Kornachev S.L.

- 138 The V-th scientific conference with international participation "Diagnostic imaging and scientific and technical progress"**

- 143 The recommendations for papers design according to Certifying Commission's requirements**

ООО "Видар"

109028 Москва, а/я 16.

Контакты: тел./факс (495) 589-86-60; 768-04-34.

e-mail: karmazanovsky@ixv.comcor.ru;

url: <http://www.vidar.ru>

Свидетельство о регистрации средства

массовой информации ПИ № ФС 77-21017 от 12.05.05 г.

Подписано к печати 08.05.2009 г. Формат 60 × 90 1/8. Печ. л. 18,0.

Тираж 1500 экз.